

Boletín de Medicina Nuclear

ENERO-MARZO 2003

VOLUMEN 1, N° 1

MEDICINA NUCLEAR EN ONCOLOGÍA

La aportación que la medicina nuclear hace a la oncología consta de dos vertientes: la diagnóstica y la terapéutica



MÉDICA
NUCLEAR
LABORATORIO

MEDICINA NUCLEAR EN ONCOLOGÍA

La aportación que la medicina nuclear hace a la oncología consta de dos vertientes: la diagnóstica y la terapéutica

Medicina Nuclear es la especialidad médica que utiliza radioisótopos emisores de radiación gamma y/o beta, para el diagnóstico y tratamiento de una gran variedad de enfermedades.

Los estudios gammagráficos se caracterizan por dar información funcional, por lo que lejos de ser competitivos con otros métodos de imagen son complementarios. Con respecto a la terapéutica, la medicina nuclear utiliza radioisótopos, incorporados al organismo por vía metabólica, como, por ejemplo, el ^{131}I en el tratamiento del carcinoma de tiroides o el ^{89}Sr y ^{153}Sm en la terapéutica paliativa del dolor óseo de origen tumoral.

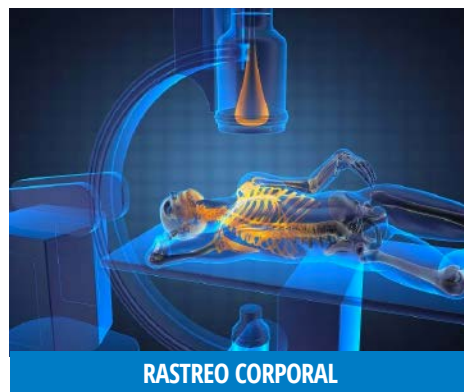Para el diagnóstico oncológico, igual que para otras patologías, la medicina nuclear dispone de dos tipos de técnicas: pruebas in vivo y pruebas in vitro.

Las primeras, o técnicas gammagráficas, se realizan tras la administración del radiotrazador al paciente, ejecutándose las segundas sobre muestras orgánicas del mismo, por lo general suero, con objeto de determinar el nivel en sangre de ciertas sustancias producidas específicamente o no por el metabolismo tumoral y cuya elevación nos indica la proliferación activa del mismo o su extensión. Estas sustancias las conocemos como marcadores tumorales.

Un radiofármaco, es la unión de un elemento radiactivo a un compuesto químico o molécula que sea afín a cierto tejido. El radiofármaco puede ser administrado al paciente por diversas vías como son: intravenosa, oral, intratecal, inhalatoria, intersticial, peritumoral e

intratumoral.

Dentro de las técnicas gammagráficas, a su vez, usamos dos tipos de radiofármacos: los trazadores oncotropos, que son sustancias marcadas que se concentran activamente en el tejido neoplásico, existiendo un cierto contraste con respecto a su concentración en tejido sano, con lo que se obtiene una imagen gammagráfica positiva (aparece hiperfijación en el tumor), y los trazadores específicos de órgano, que son captados selectivamente por las células normales, y que en la gammagrafía ofrecen una imagen negativa o zona <<fría>> (es captado por el tejido sano, pero no por el tumor, por no ser las células de éste metabólicamente captadoras, o por estar mal perfundido).



EVALUACIÓN DEL SISTEMA MÚSCULO ESQUELÉTICO

Gammagrafía ósea de cuerpo entero $^{99\text{mTc}}\text{-MDP}$: esta prueba ofrece una imagen de la actividad metabólica ósea. Cualquier lesión ósea, incluidos

DIRECTORIO

Dr. Pablo Antonio Pichardo Romero.
Director y editor en jefe

Lic. Alan J. Ehrlich V.
Información y difusión

COMITÉ EDITORIAL

Dra. Alicia Graef Sánchez.
Dr. J. Pascual Pérez Campos .
Dr. Fco. Santoscoy Tovar
Dr. Luis Vargas Rodríguez.

CONSEJO EDITORIAL

Medicina Nuclear:
Dr. Jorge Cisneros E. (Chiapas)
Dra. Yaneth Díaz Torres.
Dr. Enrique Estrada Lobato.
Dr. J. Rafael García Ortiz.
Dr. Agustín Hernández del Río.
(Puebla)
Dra. Ma. Antonieta Romero N.
Dr. Juan Carlos Rojas Bautista.
Dr. Guillermo Sánchez C. (León.)
Dr. Alberto Zimbrón Levy.

Radiología:
Dr. José Luis Ríos Reyna. Dr. Leon Sotelo
Mtz. Ultrasonografía.
Dr. Juan Carlos Aguilar García.

Clínica del dolor:
Dr. Jesús Villafaña

T. Neurología:
Dr. Fco. Aguilar Rebolledo.

Oncología:
Dr. Francisco Gallegos H.
Dr. Víctor M. Lira Puerto.

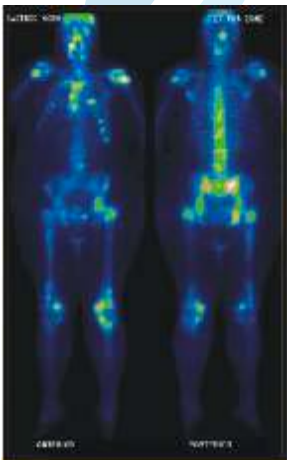
Medicina Interna
Dr. Salvador Malfavón Prado.

Cardiología:
Dr. Alberto Ortega R.
Dr. Mario Ornelas Arrieta Urología:
Dr. Donaciano Flores López.

Boletín Médico de Medicina Nuclear.
Proyecto de educación Médica continua
de publicación trimestral de cobertura
nacional.

los tumores primarios y metastásicos, produce una hiperactividad osteoblástica y un aumento de flujo sanguíneo de forma reactiva, alrededor de las células tumorales, por lo que se detecta una zona de hipercaptación en el punto de localización tumoral.

La gammagrafía es el mejor método en la detección de metástasis debido a que es capaz de detectar pequeños cambios metabólicos, antes de que se den los cambios estructurales. Los hallazgos gammagráficos son muy precoces y aparecen antes de que exista sintomatología clínica o signos radiológicos (hasta 6 meses antes). Por otra parte la gammagrafía permite estudiar todo el esqueleto con niveles de radiación mas bajos que el rastreo radiológico.



GAMMAGRAFÍA ÓSEA POSITIVA PARA METÁSTASIS

La frecuencia de aparición de metástasis óseas es muy elevada en los carcinomas de próstata (50-75%), mama (50-85%), pulmón (30-50%), riñón (30-50%) y tiroides (39%). En este último pueden existir metástasis no yodo captantes que se ponen de manifiesto con este proceder y no con el rastreo con I-131.

En cambio, estas metástasis son

menos frecuentes en carcinomas de páncreas (5-10%), colorrectales (5-10%), gástricos (5-10%), hígado (8%), ovario (2-6%).

Gammagrafía ósea ^{99m}Tc -MIBI. (Índice de captación tumoral): El isonitrilo pasa al interior de las células tumorales. Indica viabilidad celular, no siendo captado por las células necróticas o en mal estado.

En sarcomas primitivos óseos o en tumores secundarios de hueso sirve para conocer la respuesta al tratamiento.

TRATAMIENTO PALIATIVO DEL DOLOR EN METÁSTASIS ÓSEAS

Muchos pacientes con cáncer avanzado de seno, próstata o pulmón experimentan metástasis al tejido óseo. El dolor óseo es progresivo e incapacitante, por lo general estos pacientes son tratados con analgésicos que su consumo puede ser tan alto que el enfermo se mantiene la mayor parte del tiempo en un estado de inconciencia.

Una de las alternativas de elección en el tratamiento del dolor óseo por cáncer metastásico es la utilización de agentes radiactivos como son el estroncio 89, samario 153 que se fija en focos metastásicos del tejido óseo de diez a ocho veces más que el hueso sano.

Estos agentes radiactivos se desintegran por radiación Beta que es la que produce el efecto biológico deseado que es la destrucción tisular, no produciendo irradiación a distancia, sino un efecto citotóxico focal. Algunos de ellos emiten además radiación gamma; por lo que se pueden obtener imágenes gammagráficas en forma simultánea, como en el caso del samario. Las diferentes series informadas muestran paliación del dolor satisfactoria en el 80% de los pacientes tratados, con 10% de casos totalmente libres de dolor; los pacientes tienen de manera simultánea un aumento de movilidad y calidad de

vida. En pacientes con cáncer de próstata metastásico, el ^{89}Sr ha dado buenos resultados como tratamiento coadyuvante en combinación con la radioterapia.

“Liberación del dolor en más de 80% de los pacientes”

GANGLIO CENTINELA

El Ganglio Centinela (GC), se define como el ganglio que recibe antes que ningún otro, la linfa de un sitio tumoral determinado y su valor radica en que si éste ganglio no tiene metástasis los demás ganglios (2os y 3os relevos) no las tendrán por lo que la linfadenectomía no será necesaria. Si tenemos la capacidad de identificar el GC y éste es sano en el estudio histológico habremos estatificado a los pacientes sin necesidad de disección ganglionar y la morbilidad que ella implica.

Al procedimiento para identificar al GC se le conoce como mapeo linfático y se hace con la inyección en el sitio del tumor de un material de linfografía; el cual puede ser:

1. Colorante
2. Radiocoloide marcado con $\text{Tc}^{99\text{m}}$ con identificación en la gammacámara (imagen) y transoperatoria del GC con el Neoprobe 2000

3. Asociando colorante y radiocoloide. La técnica combinada es sin duda la mejor; nos permite la identificación visual del conducto aferente que nos lleva al GC, identifica con la linfogammagrafía preoperatoria los sitios de drenaje y la localización del o los GC, identifica los GC que solo captan el radiocoloide y no se tiñen (30%), facilita el procedimiento quirúrgico y disminuye la tasa de falsos negativos.

Dr. José Francisco Gallegos H. Jefe Cabeza y Cuello. H.Oncología C.M.N. Siglo XXI

GAMMAGRAFÍA MAMARIA EN CÁNCER

La principal utilidad de la gammagrafía mamaria es la diferenciación entre tumor benigno y tumor maligno, por lo que en los casos en que la mastografía no hace el diagnóstico o es difícil su interpretación es de gran utilidad.

Se utiliza un radiofármaco ($^{99m}\text{Tc-MIBI}$), que se administra por vía intravenosa y es captado solo por la tumoración maligna. Este método tiene una alta sensibilidad (100%) y especificidad (99%) para diagnóstico del cáncer mamario en lesiones palpables.

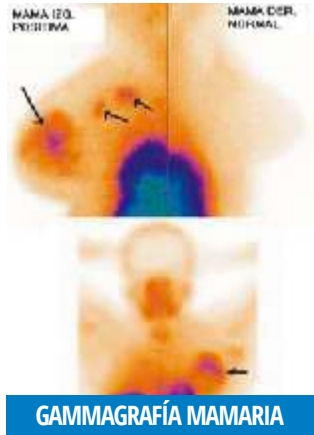
Es útil en mamas densas, presencia de tejido cicatrizal, pacientes con implante, carcinomas multicéntricos e identificación de masas retroaxilares, así como para evaluar la efectividad de la respuesta a la quimioterapia en ca. de mama.

Tiene la ventaja de visualizar el espacio retromamario y axilar.

Criterios de interpretación:

- Incremento de la captación focal en el seno o axila está en relación con malignidad.
- Distribución homogénea de la captación en seno, negativo para malignidad.
- Distribución irregular o captación difusa del radiofármaco en el seno, esta en relación con enfermedad benigna.

La gammagrafía mamaria es una prueba sencilla y no invasiva, que mejora la selección de pacientes que requieren biopsia, reduciendo costos y detectando en forma más temprana a las pacientes con lesiones malignas.



GAMMAGRAFÍA HEPÁTICA EN ONCOLOGÍA

Su aplicación en oncología ha sido fundamental en otro tiempo. Hoy en día tiende a ser desplazada por la ecografía, aunque pensamos que las dos técnicas son complementarias, puesto que la ecografía también tiene inconvenientes, como: Interposición de gases intestinales que dificultan la penetrabilidad sónica, interposición de tejido adiposo, existencia de líquido ascítico que, cuando está presente, produce artefactos. Así como interferencia de la lengua pulmonar derecha en la observación del lóbulo derecho. En muchos pacientes, alguna de estas circunstancias se muestra de forma notoria y plantea problemas de interpretación de la ecografía.

La gammagrafía es una técnica de poco costo y que proporciona una dosis radiológica muy baja, por lo que se puede asociar sistemáticamente al estudio ecográfico. Tiene una resolución pequeña, pero visualiza mejor que la ecografía algunas lesiones situadas en segmentos posteriores. La presencia hepática de un tumor se muestra gammagráficamente como una zona <<fría>>, puesto que en él no hay tejido hepático funcional, y no es captado el radiocoloide.

Las indicaciones oncológicas son las siguientes: --Vigilancia de un paciente cirrótico o con hepatitis crónica que

ofrece un alto riesgo de contraer un hepatoma.

Completar la exploración digestiva cuando existe una clínica de patología hepática.

Estudio de extensión de un tumor de otro órgano.

Vigilancia postratamiento.

EVALUACIÓN Y TRATAMIENTO DE CÁNCER DE TIROIDES

El tratamiento del cáncer tiroideo es la tiroidectomía total, 4 a 6 semanas después de la cirugía se realiza un gammagrama corporal total con ^{131}I por dos razones: Primero para detectar la presencia de tejido tiroideo residual y determinar la dosis de ablación y segundo para detectar metástasis por cáncer de tiroides.

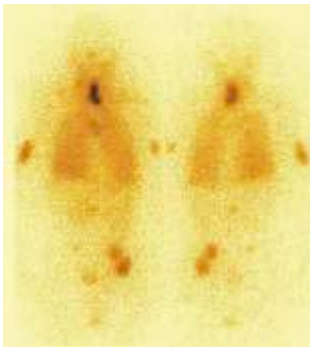Tratamiento con radio yodo

La administración de ^{131}I , constituye parte del tratamiento del carcinoma papilar y folicular de tiroides una vez que la glándula ha sido removida. El tejido tiroideo remanente capta el radio yodo causando la muerte aguda de las células tiroideas por emisión de rayos β de longitud corta. Para la ablación de los remanentes de tejido tiroideo habitualmente se administra a los pacientes entre 30 y 150 mCi. En general, la ablación es más difícil y probablemente requiere mayores dosis de ^{131}I en pacientes que tiene grandes remanentes y cuya captación es menor de 5% de la dosis de ^{131}I .

La administración de ^{131}I a pacientes con enfermedad residual local o regional después de la tiroidectomía, reduce la frecuencia de recurrencia y mortalidad. El tratamiento de metástasis en nódulos linfáticos regionales con ^{131}I , logra una respuesta completa en 80% de los pacientes, generalmente estos son tratados con dosis de ^{131}I que van de 100 a 150 mCi en promedio, de 150 a 200 mCi para el tratamiento de metás-

tasis pulmonares y de 200 mCi para las metástasis óseas.

El rastreo gammagráfico con ¹³¹I (después de discontinuar el tratamiento hormonal), debe realizarse de los 6 a 12 meses después del tratamiento con ¹³¹I. Si éste muestra captación en el lecho tiroideo o fuera de éste, se administrará nuevamente una dosis de ¹³¹I. Este proceso de realizar los rastreos cada seis meses administrando ¹³¹I se repite hasta que el estudio sea negativo, después de lo cual podrán realizarse cada año y posteriormente, de persistir negativos, se realizan cada 2 años.



RASTREO CON 131I POSITIVO PARA TEJIDO TIROIDEO RESIDUAL CON METÁSTASIS A PULMÓN Y HUESO

APLICACIÓN ONCOLÓGICA DE GALIO 67

Desde los estudios de Edwards y Hayles en 1969 se emplea el Ga-67 en diagnóstico oncológico. Este radionúclido tiene un comportamiento orgánico similar al del hierro, siendo transportado en sangre por la transferrina.

Las principales aplicaciones de esta técnica son en la actualidad:

- Enfermedad de Hodgkin, fue la primera aplicación clínica de esta técnica. Se utiliza para el estadiaje del paciente realizando un rastreo de cuello y tronco, que pone de manifiesto los nódulos hipercaptantes. Su sensibilidad es aceptable en los distintos tipos histológi-

cos (89% en la esclerosis nodular, 90% en los mixtos y 79% en los linfocíticos), así como en las distintas localizaciones (95% en mediastino, 80% en cuello y nódulos superficiales y algo más pobre, 50%, en nódulos paraaórticos y pélvicos).

- Linfomas no Hodgkin, La sensibilidad de la prueba en ellos es variable, dependiendo del tipo histológico (59% en linfocíticos, 70% en mixtos, 89% en histiocíticos, 100% en Burkitt), presentando una alta especificidad (90 a 95 % en conjunto). Es de gran valor en la monitorización de linfomas de mediastino tras su irradiación, para distinguir entre recidivas y zonas de fibrosis.

- Carcinoma broncopulmonar, En esta afección la sensibilidad de la gammagrafía con Ga-67 es del 85%, y es útil para determinar la presencia de afectación linfática hilar o mediastínica y detectar nódulos linfáticos a distancia (territorio cervical, supraclavicular, etc.).

- Hepatocarcinoma, La captación es positiva en los hepatomas, siendo negativa en los nódulos de regeneración en pacientes cirróticos. Hay que tener en cuenta que en forma fisiológica, el líquido capta este radiotrazador y que, además, los carcinomas secundarios, los adenomas y ciertos procesos inflamatorios pueden producir hipercaptación de galio.

Favor de enviarnos sus comentarios, dudas o preguntas a los correos electrónicos o direcciones que aparece a continuación.

PARA INFORMES Y REALIZACIÓN DE ESTUDIOS DE GAMMAGRAFÍA COMUNICARSE A:

AGRAEF S.A. DE C.V.

México, D.F. Insurgentes Sur No.1971 Plaza Inn, Local 152 Tel.: 56 63 21 79

Medica Sur. Puente de Piedra No.150 Col. Torrello Guerra Tel.: 54 24 72 34 E-mail: pecajp@hotmail.com

CIMA

Hermosillo, Son. Paseo Río San Miguel No. 35 Col. Proyecto Río Son. Tel.: (662) 2 59 09 53 E-mail: cemontoyam@yahoo.com

DIAGNOSTICO DE MEDICINA NUCLEAR

México, D.F. Av. Ejército Nacional No. 613 8° piso Tel.: 52 50 91 60 E-mail: dmnuc@prodigy.net.mx
Monterrey, N.L. Dr. Cantú No. 206 Int.1 Col. Doctores Tel.: (81) 83 46 18 12
Torreón, Coah. Francisco I. Madero No. 59 Sur. Col. Centro Tel.: (871) 3 34 15 Ext. 1217

DIAGNOSTICO NUCLEAR DE ALTA ESPECIALIDAD

León, Gto. Blvd. Campestre No. 306 Int. 101-F Col. Jardines del Moral Tel.: (477) 779 53 03 E-mail: carulis2@prodigy.net.mx

GAMMA IMAGEN DE TAMPICO

Tampico, Tam. Av. Jerónimo Glz. No. 214 Col. Alijadores Tel.: (833) 212 20 30 E-mail: gammaimagen2000@yahoo.com

GAMMAGRAFIA E INMUNOANÁLISIS

Cuernavaca, Mor. Paseo Cancún No. 85 Int. 2 Col. Quintana Roo. Tel.: (777) 3 14 34 54 E-mail: luismatosp@yahoo.com

IMAGEN GAMMAGRAFICA S.A. DE C.V. México,

D.F. Río Bamba No. 758 Col. Lindavista Tel.: 10 55 14 55 E-mail: pichardo@gammagrafia.com

IMAGEN GAMMAGRAFICA DE CHIAPAS

Tuxtla Gtz, Chiapas. Circunvalación Pichucalco No. 216 Col. Moctezuma Tel.: (961) 6 02 92 11 E-mail: 196519@prodigy.net.mx

IMAGENOLÓGIA DIAGNÓSTICA

Coatzacoalcos, Ver. Av. Aldama No. 203 Col. Centro. Tel.: (800) 7 18 11 17
Xalapa, Ver. Av. Orizaba No. 144 Int. 6 Col. Obrero Campesina Tel.: (228) 8 14 82 58 E-mail: drluisvargas@yahoo.com

MEDICINA NUCLEAR DEL NOROESTE

Mexicali, B. C. Av. Obregón No. 715 Int. 4 Col. Centro Tel.: (68) 65 52 62 33

SANATORIO LA LUZ

Morelia, Mich. General Bravo No. 50 Tel.: (443) 3 15 29 66 E-mail: barangel@telmex.net

UNIDAD DE MEDICINA NUCLEAR Y RIA

Puebla, Pue. 16 sur No. 1308 Tel.: (222) 2 40 27 54 E-mail: ahdelfrio@pue1.tel-mex.net.mx

UNIDAD DE PATOLOGÍA CLÍNICA

Guadalajara, Jal. Av. México 2341 Tel.: (33) 36 16 54 10 jfsantoscoy@upc.com.mx

MEDICINANUCLEAR.COM